TEMPO FORMACIÓN

A cadaveric and sonographic study of the morphology of the tibialis anterior tendon - a proposal for a new classification (Feb 2019)

TENDÓN TIBIAL ANTERIOR

El **Músculo Tibial Anterior** se **origina** en el cóndilo lateral de la tibia.
El Tendón Tibial Anterior se **inserta** en el Primer Cuneiforme y el Primer Metatarsiano.

El **Músculo Tibial Anterior** proporciona la **dorsiflexión** más fuerte entre los músculos del compartimento anterior de la pierna, siendo su **función principal** la flexión dorsal del tobillo y la supinación del pie.

Un estudio cadavérico y ecográfico de la morfología del Tendón Tibial Anterior (Feb 2019)

TEMPO FORMACIÓN

A cadaveric and sonographic study of the morphology of the tibialis anterior tendon - a proposal for a new classification (Feb 2019)

TENDÓN TIBIAL ANTERIOR

Problema Clínico

En los últimos años se ha observado un aumento del interés de la actividad física y las roturas y las tendinopatías son más frecuentes.

La **Ecografía** es una **herramienta** ideal para obtener **evaluaciones** de alta resolución en el Tendón Tibial Anterior.

El objetivo de este **estudio** fue clasificar los **tipos de inserción** del Tendón Tibial Anterior mediante dos enfoques complementarios : **Disección anatómica y Examen ecográfico**.

A cadaveric and sonographic study of the morphology of the tibialis anterior tendon - a proposal for a new classification (Feb 2019)

TENDÓN TIBIAL ANTERIOR

Estudio Anatómico

1. **Tipo I - 31 casos (31%)**

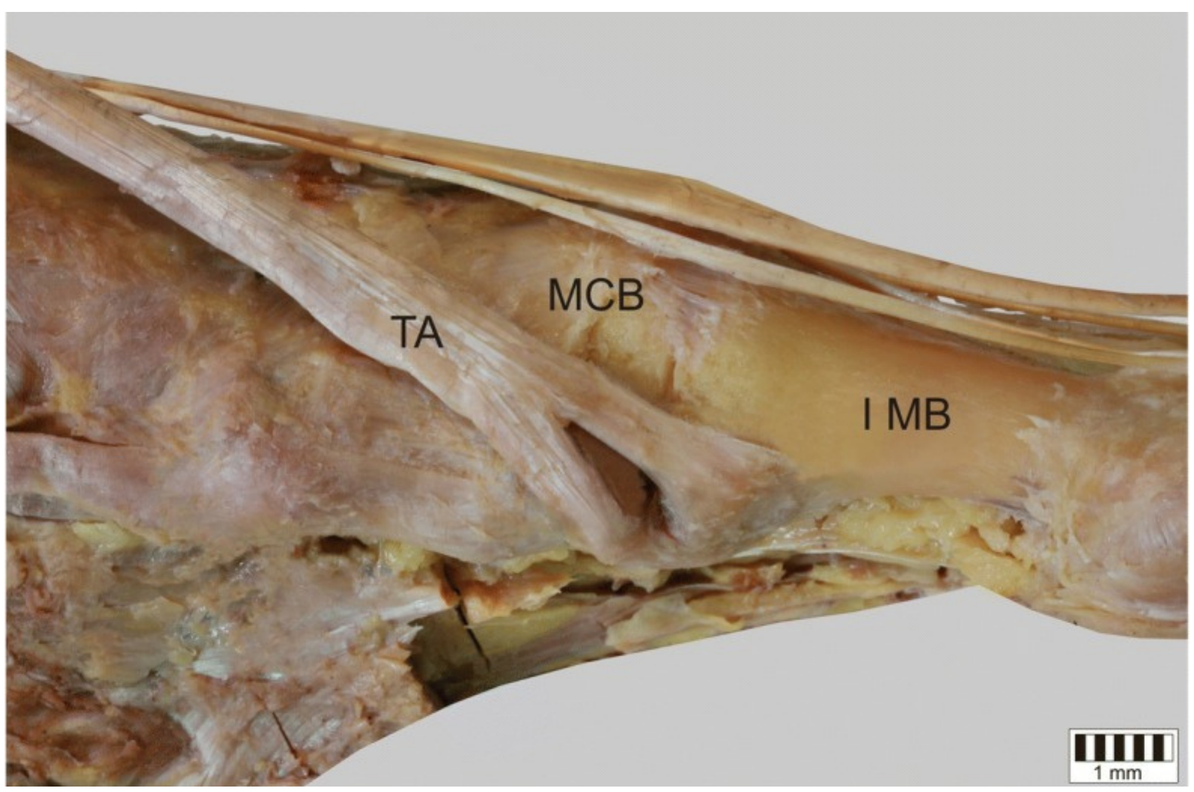

El Tendón se divide en **dos bandas** de **igual** tamaño que se insertan en el Primer Cuneiforme y la base del Primer Metatarsiano.
TA = Tibial Anterior
MCB = Primer Cuneiforme
1 MB = Primer Hueso Metatarsiano

2. Tipo II - 24 casos (24%)

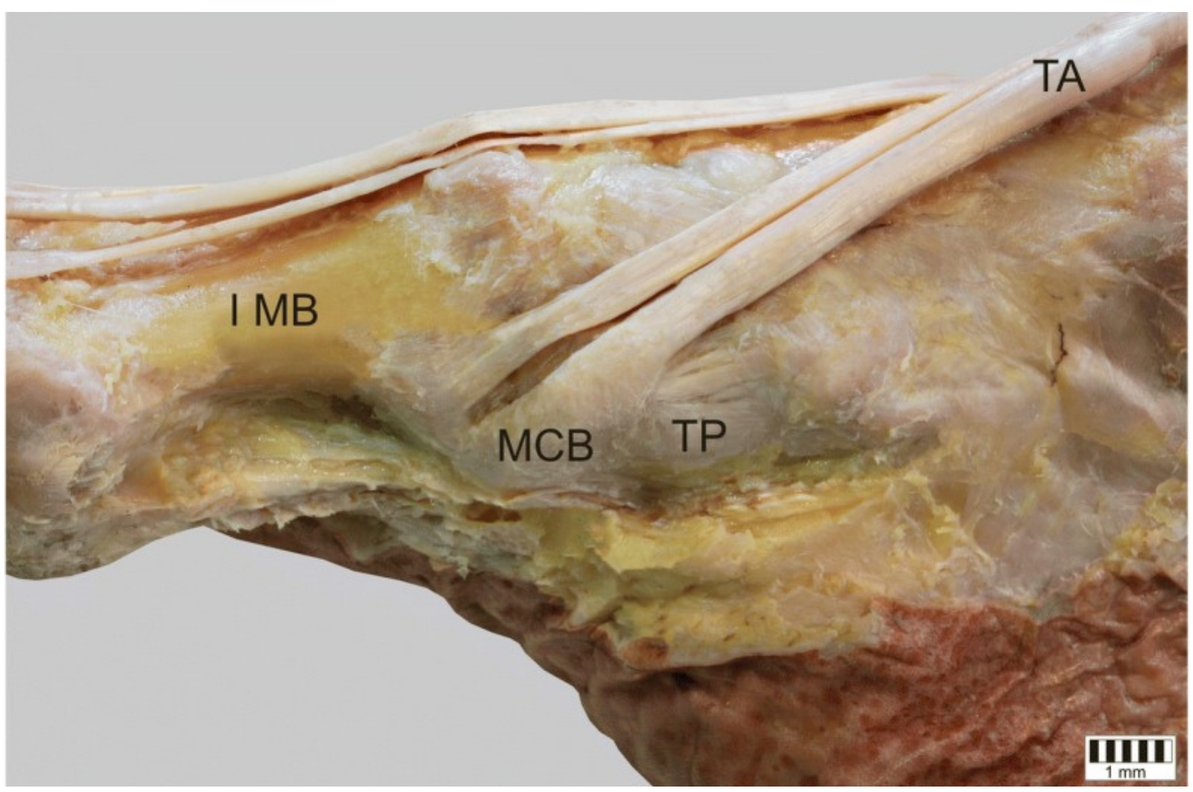

El Tendón se divide en **dos bandas** de **diferente tamaño** que se insertan en el Primer Cuneiforme (**banda ancha**) y la base del Primer Metatarsiano (**banda fina**)
TP = Tendón Tibial Posterior

A cadaveric and sonographic study of the morphology of the tibialis anterior tendon - a proposal for a new classification (Feb 2019)

TENDÓN TIBIAL ANTERIOR

Estudio Anatómico

3. Tipo III - 11 casos (11 %)

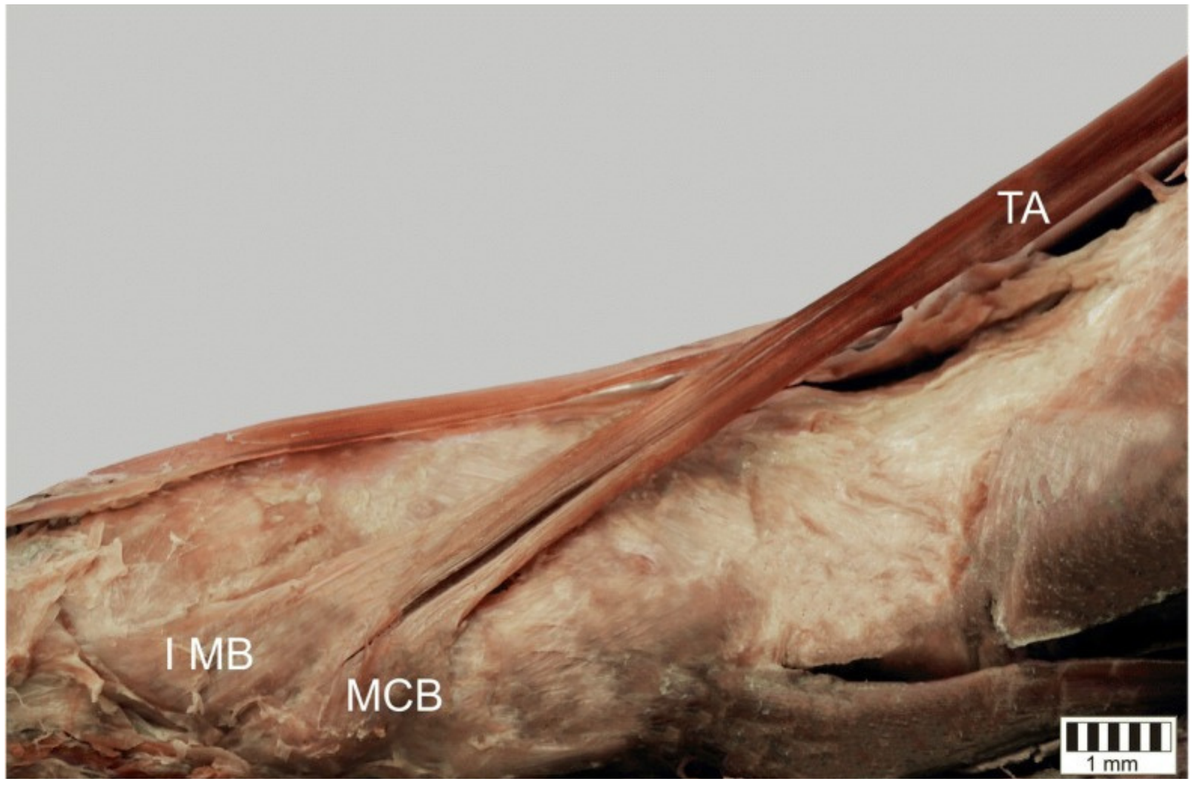

El Tendón se divide en **dos bandas** de **diferente tamaño** que se insertan en el Primer Cuneiforme (**banda fina**) y la base del Primer Metatarsiano (**banda ancha**)

4. Tipo IV - 2 casos (2 %)

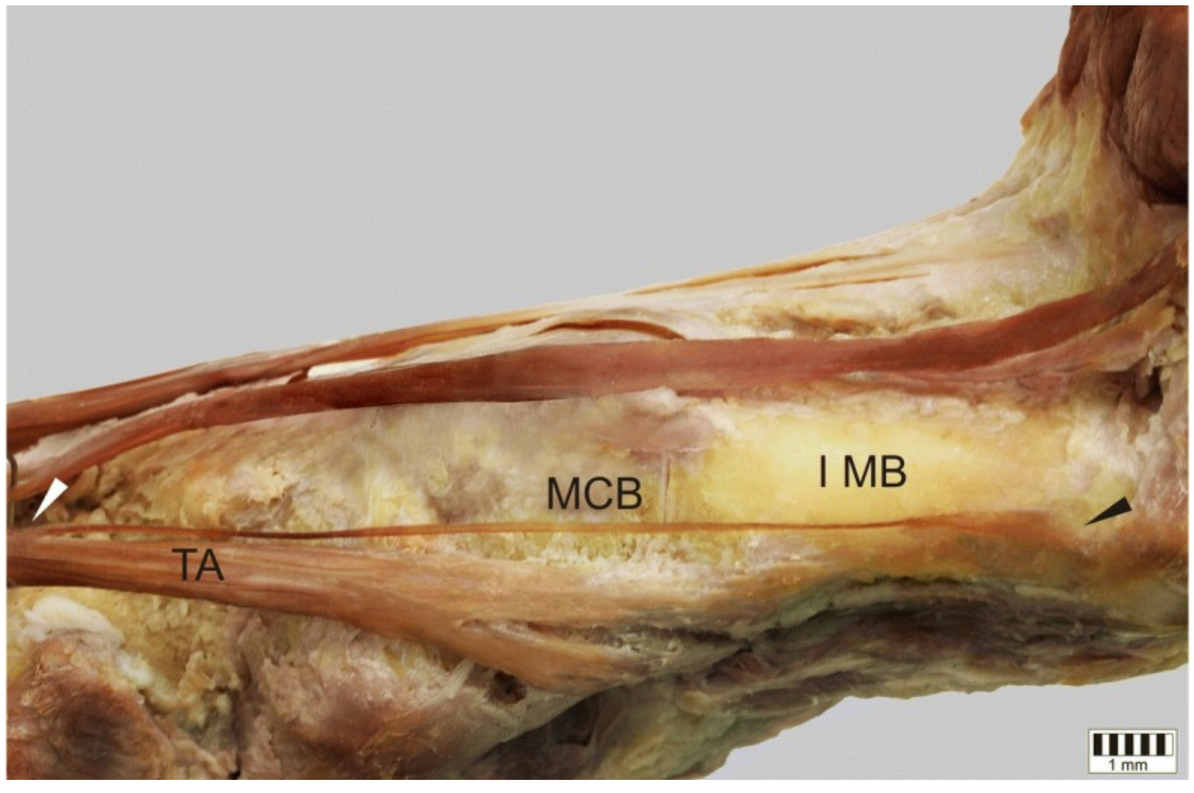

El Tendón se **trifurca**, insertándose en el Primer Cuneiforme (**una banda**) y el Primer Metatarsiano (**dos bandas**, en la base y en la diáfisis)

A cadaveric and sonographic study of the morphology of the tibialis anterior tendon - a proposal for a new classification (Feb 2019)

TENDÓN TIBIAL ANTERIOR

Estudio Anatómico

5. Tipo V - 32 casos (32 %)

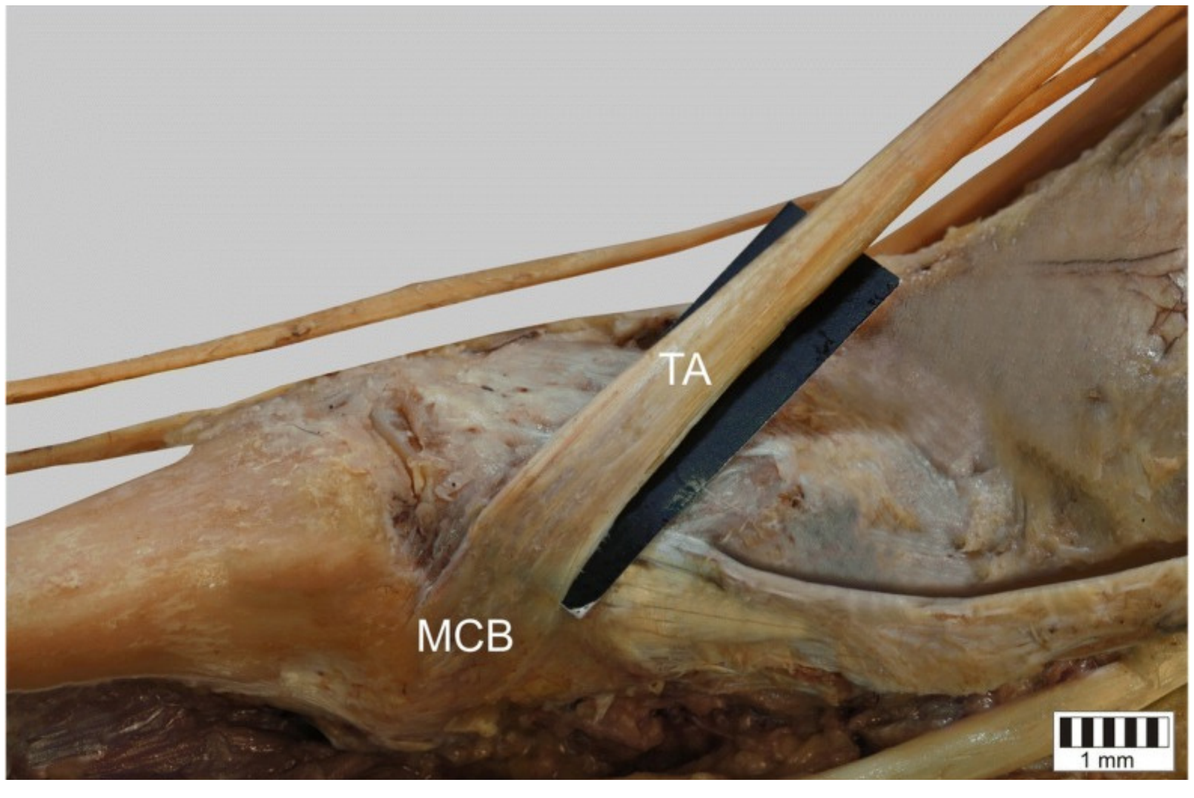

El Tendón contiene **una sola banda** que se inserta en el Primer Cuneiforme.

En **todos** los voluntarios, el **Músculo Tibial Anterior** fue reconocido y **no** presentó patología.
Tipo I = 20 extremidades.
Tipo II = 35 extremidades
Tipo III = 13 extremidades
Tipo V = 20 extremidades

Además, 12 miembros inferiores presentaron un tipo que **no se observó** en cadáveres (**Típo VI**), caracterizado por **dos bandas** de **igual tamaño** que se insertan en el Primer Cuneiforme.

El **Tipo IV** observado en cadáveres **no se encontró** en el estudio ecográfico.

TEMPO FORMACIÓN

A cadaveric and sonographic study of the morphology of the tibialis anterior tendon - a proposal for a new classification (Feb 2019)

TENDÓN TIBIAL ANTERIOR

Estudio Ecográfico

Exploración Ecográfica del **Típo VI**, no **encontrado** en cadáveres. La flecha indica un tabique

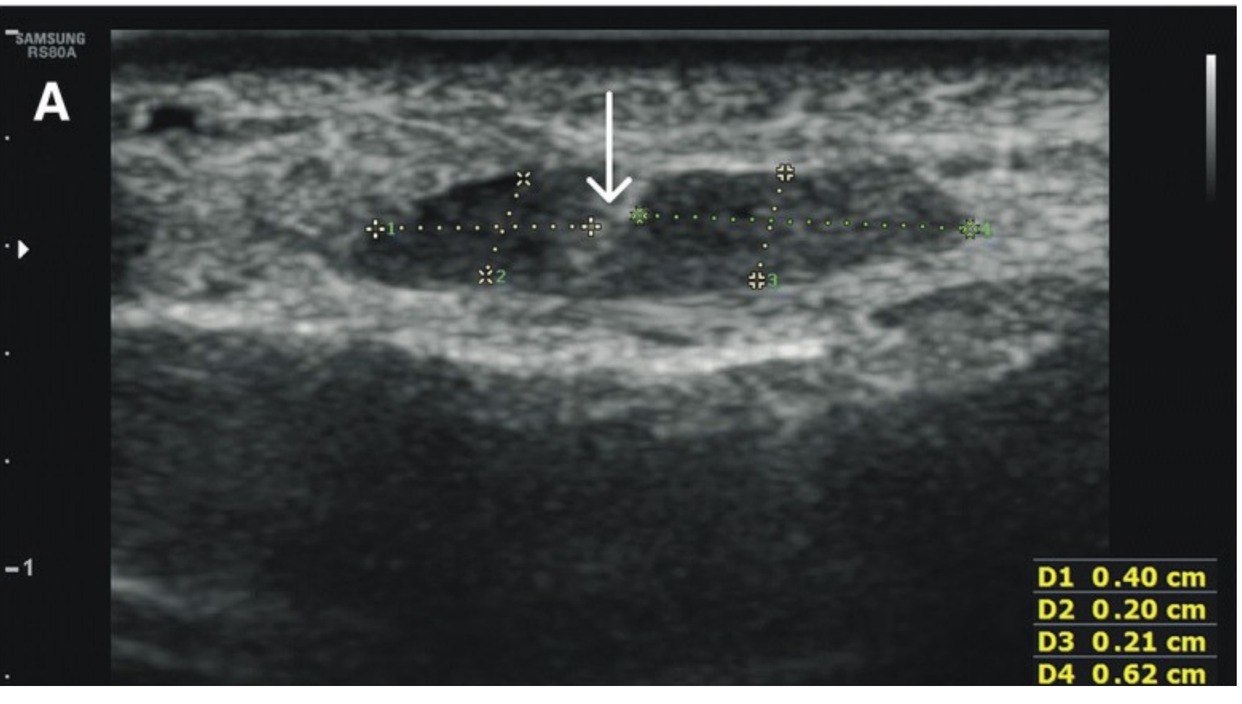

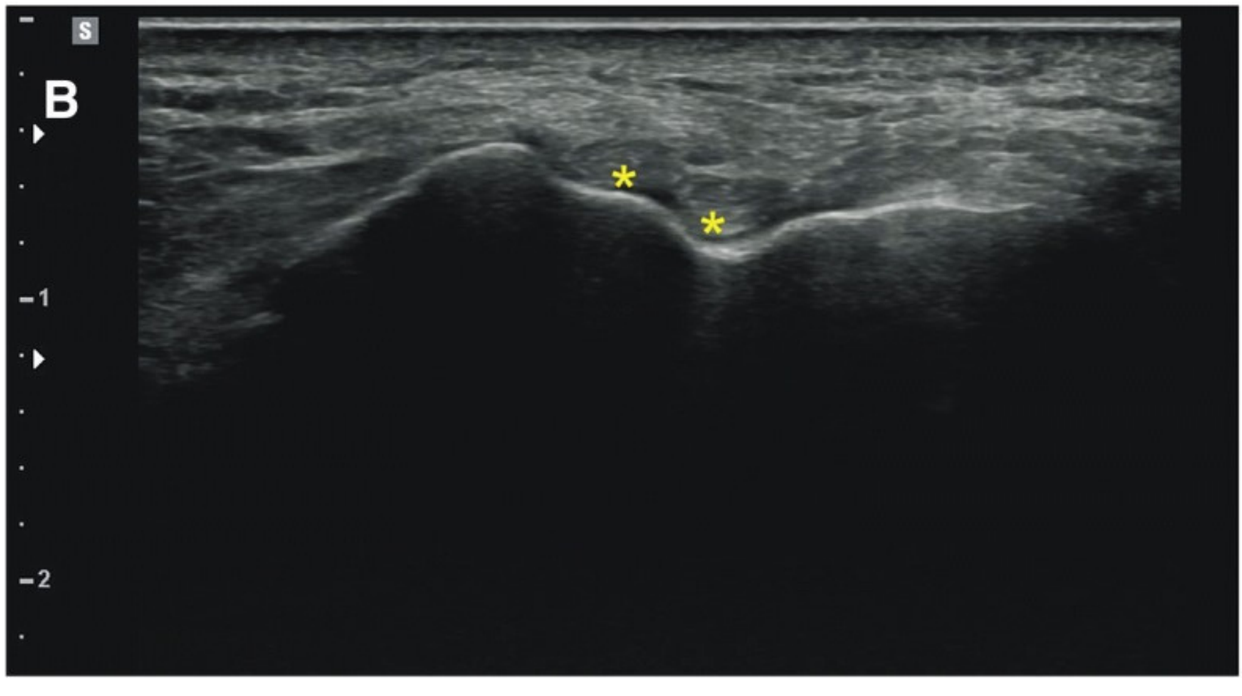

TEMPO FORMACIÓN

A cadaveric and sonographic study of the morphology of the tibialis anterior tendon - a proposal for a new classification (Feb 2019)

TENDÓN TIBIAL ANTERIOR

¿Cuáles son las **técnicas** más novedosas y efectivas para **identificar**, **valorar** y **estimular** el tejido?

Aprende porqué en un mismo tendón puede existir una lesión cuyo **tratamiento** variará dependiendo de la zona de **afectación**, **función** o **situación**.

Mejora el conocimiento de los tendones:

Anatomía
Histología normal
Procesos patológicos